



FORMERLY GICR-IACPR
Associazione Italiana di Cardiologia
Clinica, Preventiva e Riabilitativa
Regione Campania/Basilicata

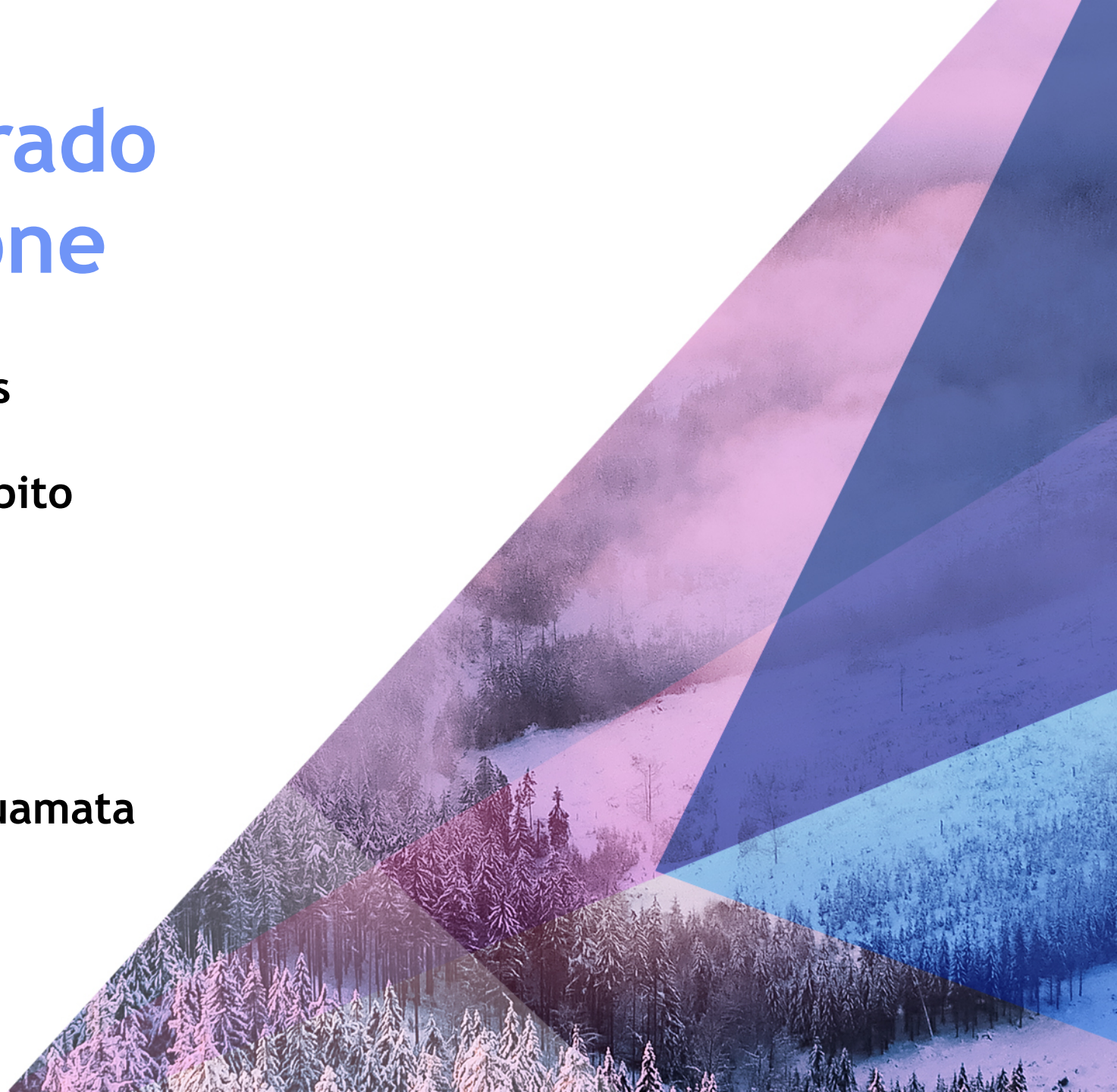Tecniche riabilitative Arteriopatie periferiche

Attivazione muscolare ed articolare

Dino Della Ventura e Mattia Federico

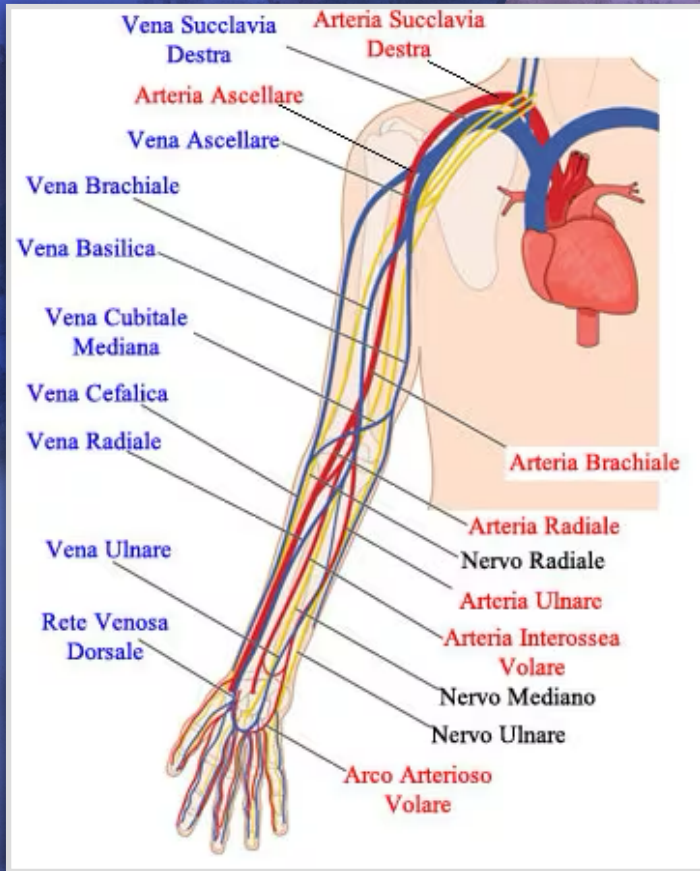
Sintomi in grado all'occlusione

- 01 Claudicatio intermittens
- 02 Intorpidimento arto colpito
- 03 Cambiamento di colore
- 04 Arto colpito più freddo
- 05 Cute secca, lucida e squamata



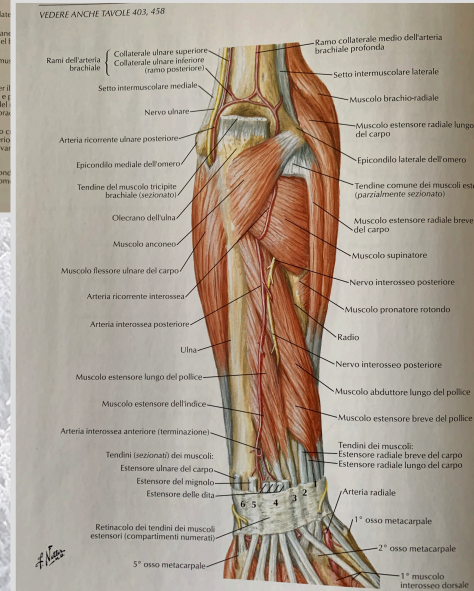
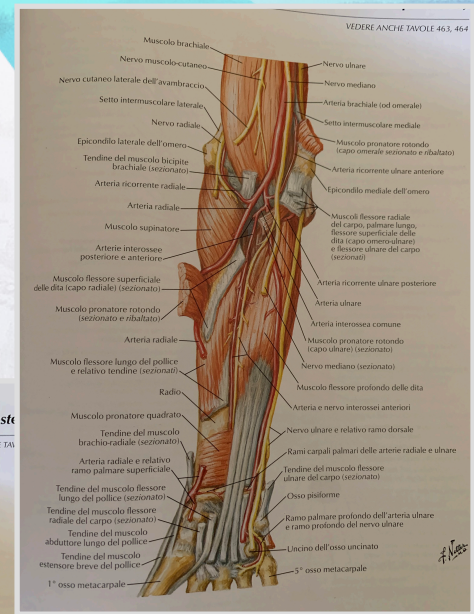
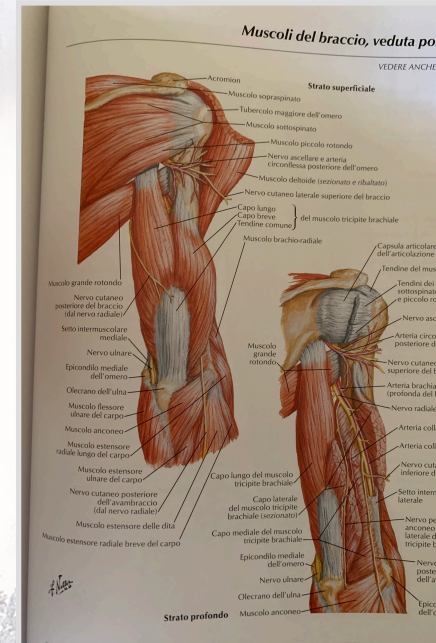
Vene ed arterie

Anatomia



Metameri C4-T1

- NERVO SCAPOLARE DORSALE
- NERVO TORACICO LUNGO
- NERVI PETTORALI
- NERVO SOPRASCAPOLARE
- NERVO TORACODORSALE
- NERVO MUSCOLOCUTANEO
- NERVO ASCELLARE = NERVO CIRCONFLESSO
- NERVO RADIALE
- NERVO INTEROSSEO POSTERIORE
- NERVO MEDIANO
- NERVO ULNARE
- NERVO CUTANEO MEDIALE DEL BRACCIO
- NERVO CUTANEO MEDIALE DELL'AVAMBRACCIO



Lavoro arto superiore

Spirale flessoria

Mobilizzazione articolare

Allungamento

Manipolazioni articolari

Manipolazioni muscolare

Profondo trasverso

Linfodrenaggio

Att. pompa muscolare

Origine	Muscolo	Inserzione
Processo Coracoideo	Piccolo pettorale	Coste 4-5
Omero	Grande pettorale	Sterno
Cav.glenoidea pr. Coracoideo	Bicipite brachiale	Radio
Processo Coracoideo	Coraco-brachiale	Corpo dell'omero
Omero mediale	Brachiale	Ulna
3° inf omero	Brachioradiale	Radio distale
Origine comune	Flessori polso e dita	Polso e dita
Ossa carpali-radio	Flessori B e L pollice	Pollice

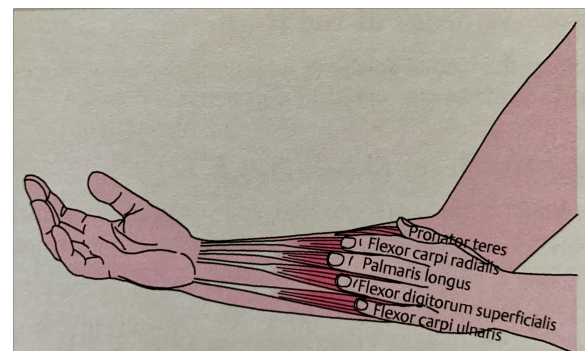
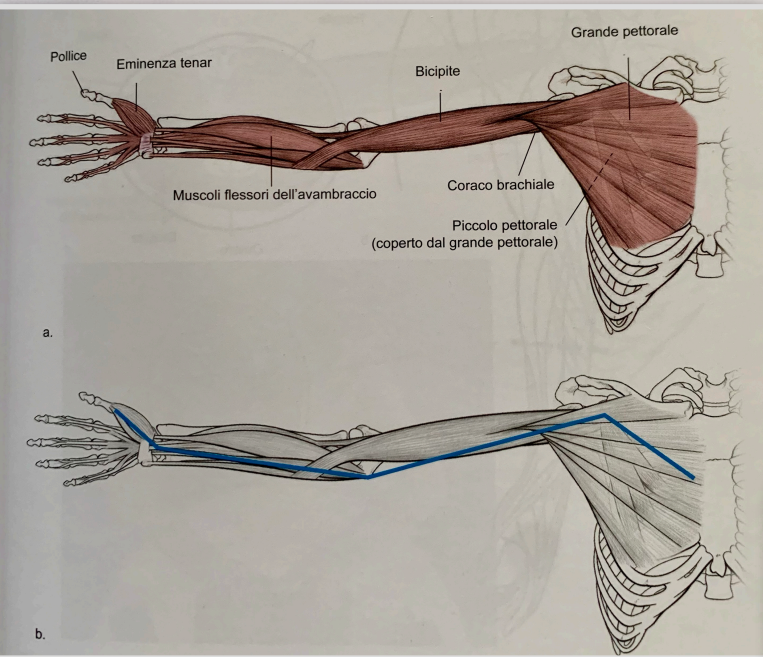
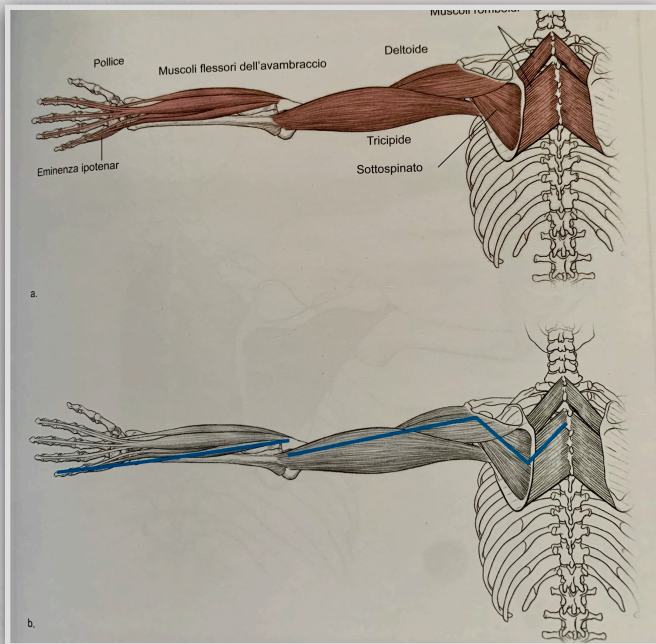


Fig. 5.10 Palpation of the course of the muscles from the medial epicondyle.

Lavoro arto superiore

Spirale estensoria



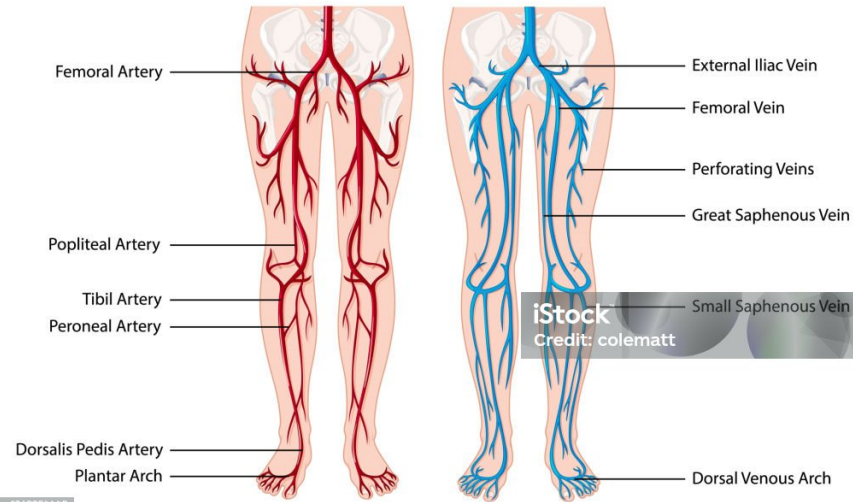
Mobiliz. articolare
Allungamento
Manipolaz. articolari
Manipolaz. muscolare
Profondo trasverso
Linfodrenaggio
Att. pompa muscolare

Origine	Muscolo	Inserzione
C7-T5	Romboide	Bordo m. Scapola
Cav. Glenoidea-Omero	Tricipite	Testa ulna
Clavicola-Coracoideo-spina scapola	Deltoide	Corpo dell'omero
Fossa sup. spina scapola	Sovraspinato	Parte post. Testa Omero
Bordo laterale scapola	Sotto spinato	Parte post. Testa Omero
Bordo lat. scapola	Piccolo rotondo	Parte post. Testa Omero
Superficie ant. scapola	Sotto scapolare	Parte ant. testa Omero
Epitroclea	Fles. ulnare	Pisiforme
Epitroclea	Palmare lungo	Aponeurosi Palm.
Epitroclea	Fles. radiale	2° metacarpo
Epicondilo	Pronatore rot	Corpo radio
Pisiforme	Abd. mignolo	Falange 5° dito
Uncinato	Fles. B. mignolo	1° falange
Uncinato	Opponente mign	5° metacarpo

Anatomia

Vene ed arterie

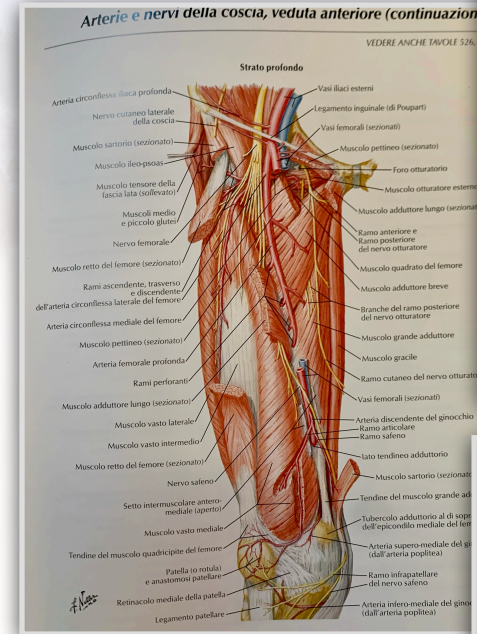
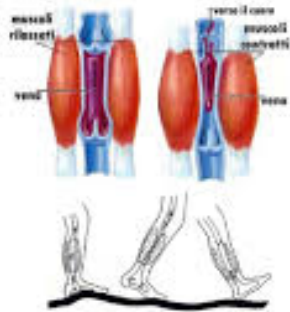
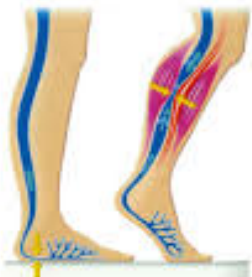Arteries and Veins of the Leg



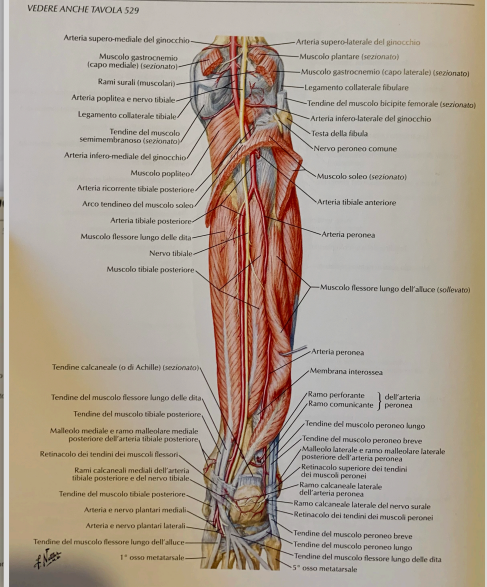
Radici L1-S3

- NERVO FEMORALE
- NERVO OTTURATORIO
- NERVO GLUTEO SUPERIORE
- NERVO GLUTEO INFERIORE
- NERVO SCIATICO
- NERVO TIBIALE = NERVO SCIATICO POPLITEO INTERNO (SPI)
- NERVI PLANTARI MEDIALE E LATERALE
- NERVO PERONEO COMUNE = SCIATICO POPLITEO ESTERNO (SPE)
- NERVO PERONEO PROFONDO
- NERVO PERONEO SUPERFICIALE

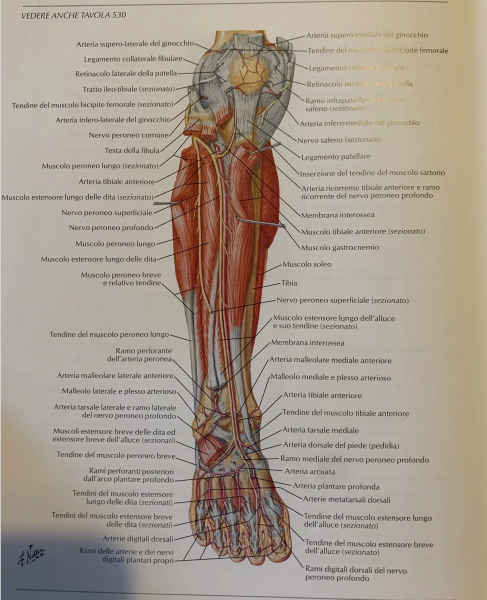
Pompa muscolare



Muscoli della gamba, veduta posteriore (strato profondo)



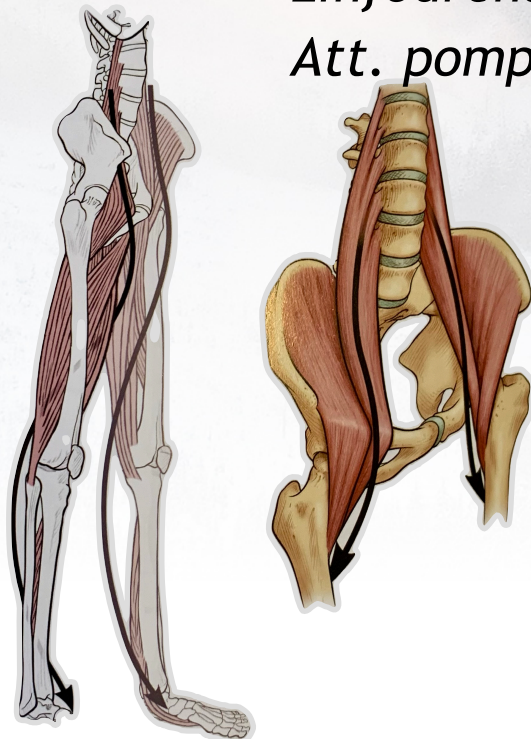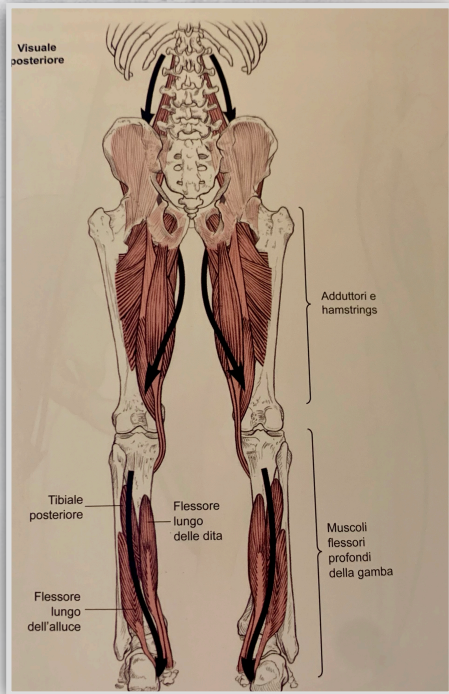
Muscoli della gamba, veduta anteriore (strato profondo)



Lavoro arto inferiore

Spirale interna flessoria

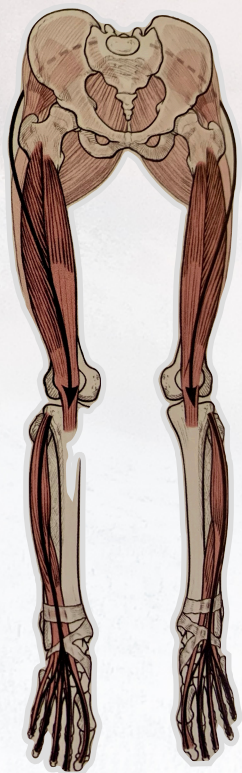
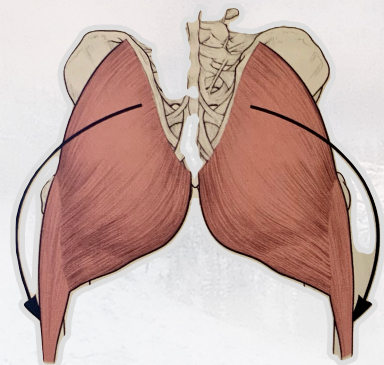
Mobilizzazione articolare
Allungamento
Manipolazioni articolari
Manipolazioni muscolare
Profondo trasverso
Linfodrenaggio
Att. pompa muscolare



Origine	Muscolo	Inserzione
Cresta iliaca	Quadrato lombi	T12, L1-4
Sup.ant Ilio	Iliaco	P. Trocantere
T12, L1-4	Gr. Psoas	P. Trocantere
Ischio	Bicipite fem.	Cond.tibia Testa perone
Ischio	Semitendinoso	Sotto Epic. med. tibia
Ischio	Semimembr.	Epic med tibia
Oso pubico	Pettineo	Diafisi femore
Oso pubico	Add. Breve	Diafisi femore
Oso pubico	Add. Lungo	Diafisi femore
Pubico-Ischio	Gr. Adduttore	Condilo fem.
Metà tibia	FLD	4 dita
Distale tibia	FLA	Alluce

Lavoro arto inferiore

Spirale esterna estensoria



Mobil. articolare
Allungamento
M. articolari
M. muscolare
Prof trasverso
Linfodrenaggio
Pompa musc

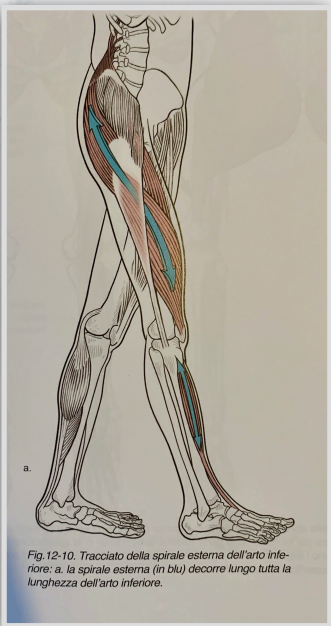

Fig. 12-10. Tracciato della spirale esterna dell'arto inferiore: a. la spirale esterna (in blu) decorre lungo tutta la lunghezza dell'arto inferiore.

Origine	Muscolo	Inserzione
Ileo/Sacro	Grande gluteo	Ileo tib-tub.glutea
Margine int.Ileo	Medio gluteo	Grande trocantere
Superficie Ileo	Piccolo gluteo	Grande trocantere
Cresta iliaca ant.	Tensore F.Lata	Ileo-tibiale
SIAI	Retto del femore	Rotula/tub. Tibiale
Diafisi femor med	Vasto mediale	Tub.Tibiale tend rot
Diafisi femor lat	Vasto laterale	Patella tendine com
3/4 sup femore	Vasto intermedio	Patella tendine com
Tub.isch./l. aspra	C.B bicipite	Cond lat tibia/peron
Cond.lat tibia	Tibiale anteriore	Cuneif 1° metatarso
Fibula/m. Inteross	E. lungo Alluce	Falange dist. Alluce
Fibula/m. Inteross	Est. L. Dita	Falan int/dist piede
Fibula/m. Inteross	Peroneo terzo	5° metatarso
Fibula/lat tibia	Peroneo lungo	1° met/cuneif int
Fibula/m. Inteross	Peroneo breve	5° metatarso



THANK YOU